Lane Medical Library

Aus dem pathologischen Institut des Städtischen Krankenhauses Stettin.
Direktor Dr. O. Meyer.

Über das isolierte Melanom der Meningen.

Ein Beitrag zur Frage der primären Melanoblastombildung der Meningen.

Inaugural-Dissertation

zur Erlangung der Doktorwürde in der Medizin

der Hohen Medizinischen Fakultät

der Universität zu Greifswald

vorgelegt von

Walter Streblow

aus Stettin.

1930

Buchdruckerei Julius Abel, G. m. b. H., Greifswald

Dekan: Geh. Med.-Rat Prof. Dr. Pels Leusden.
Referent: Prof. Dr. Leupold.

Eingereicht: Februar 1930.

Primäre pigmentierte Neubildungen kommen im allgemeinen nur in Organen vor, in denen schon normalerweise melanotische Zellen vorhanden sind. Zu diesen Organen gehören die Haut, die Augen, die weiche Gehirn- und Rückenmarkshaut. Ob auch in dieser in der Tat Pigmentzellen vorhanden sind, war bis in die letzte Zeit hinein zweifelhaft, und demgemäß wurde auch das primäre Vorkommen melanotischer Blastome von einigen Autoren als durchaus unsicher bezeichnet (Ribbert, Borst). Im allgemeinen geben aber jetzt die Autoren ein primäres Entstehen von Pigmentgeschwülsten in den weichen Hirnhäuten zu. Vallentin und Virchow haben zuerst darauf hingewiesen, daß sich schon normalerweise Pigmentzellen in der Pia finden und zwar hauptsächlich an der ventralen Fläche der Medulla oblongata und dem Anfangsteil der Medulla spinalis, aber auch an der Basis des Großhirns. Es sind große spindelige oder sternförmige Zellen, in denen das Melanin feinkörnig oder grobschollig im Protoplasma verteilt ist. Zahl und Menge der Zellen ist außerordentlich verschieden und individuellen Schwankungen unterworfen; unter Umständen können sie in solchen Massen vorhanden sein, daß schon makroskopisch eine leichte rauchgraue Verfärbung der weichen Hirnhaut durch sie bedingt wird. Die Virchowschen Beobachtungen wurden gleichzeitig auch von Mohnicke an einigen Javanern und Maduresern, die an den verschiedensten Krankheiten gestorben waren, als Zufallsbefund erhoben.

Später wurde dann das Vorkommen solcher pigmentierter Zellen in der weichen Hirnhaut auch von anderen Autoren bestätigt. Broniatowsky wies nach, daß die Pigmentzellen bei jedem Individuum vom sechsten Lebensjahre an regelmäßig vorkommen, und daß ihre Entwicklung zur Zeit der Pubertät am stärksten ist. Obersteiner, Ribbert, Kölliker u. a. haben dann gezeigt, daß sich auch in den Adventitiascheiden der Hirn- und Rückenmarksgefäße regelmäßig Pigmentzellen finden lassen. Den stärksten Grad ihrer Ausbildung erreichen die Pigmentzellen in der Gegend der Bulbi olfactorii und der Fossae Sylvii, dem Anfangsteil der Medulla spinalis, und in den Adventitiascheiden der Hirn- sowie auch der Rückenmarksgefäße. Von solchen Pigmentzellen kann nun, wie die unten angeführten Fälle beweisen, eine primäre Blastombildung ausgehen.

Borst hat als Ausgangspunkt primärer pigmentierter Geschwülste außer der Haut, dem Auge und dem zentralen Nervensystem, und zwar den Meningen, sowohl wie der Nervensubstanz selbst, noch Speiseröhre, Rectum, Leber, Gallengänge, Gallenblase, Pars prostatica urethrae, Ovarium und Nebennieren angegeben. Dem Vorkommen von primären Pigmentblastomen in diesen Organen gegenüber ist jedoch eine gewisse Skepsis berechtigt. Lubarsch betont, daß man nach seinen Erfahrungen nicht vorsichtig genug sein kann in der Beurteilung des Primärsitzes eines Pigmentblastoms an einer sonst pigmentlosen Stelle. Er führt einige Fälle an, in denen die primäre Geschwulst an ungewöhnlicher Stelle saß und erst durch genaues Nachforschen genügend Aufklärung geschafft wurde; es handelte sich dann entweder um Spätmetastasen eines vorher operativ entfernten melanotischen Gewächses der Haut, seltener des Auges (Dobertin) oder aber um Metastasen von Pigmentflecken, die rein makroskopisch irgendein malignes Wachstum nicht erkennen ließen und daher nicht beachtet worden waren. Nur bei den Nebennieren scheinen in der Tat primäre melanotische

Blastome vorzukommen, wie die Fälle von Davidsohn, Goldzieher beweisen. Dies ist wohl so zu erklären, daß auch die Nebennieren zu den Organen gehören, in denen normalerweise melanotisches Pigment vorkommen kann. Die Untersuchungen von Orth scheinen dies zu bestätigen, da es ihm gelang, aus einem wässerigen Auszug eines Geschwulstlymphknotens durch Zusatz von Adrenalin ein braunschwarzes Pigment darzustellen. Wenn demnach eine Beziehung des Adrenalins zum Melanin vielleicht nicht abgeleugnet werden kann, so ist doch ein sicheres Urteil über diese Frage bei der geringen Kenntnis hierüber vorläufig nicht abzugeben.

Einen sehr seltenen Sitz der primären Melanome bildet beim Menschen das zentrale Nervensystem, besonders die weichen Häute. In der Literatur sind eine Reihe von primären Melanomen der weichen Hirn- und Rückenmarkshäute beschrieben worden, im ganzen etwa zwanzig Fälle, von denen bei einigen außer der primären Melanose in der Pia cerebrospinalis keine weiteren Pigmentierungen vorhanden waren. Bei einem weiteren Teil der Fälle fanden sich außerdem Pigmentmäler in der Haut, die jedoch kein malignes Wachstum oder blastomöse Entartung erkennen ließen. Wenn auch eine unabhängige Kombination einer diffusen primären Melanose der Pia mit Pigmentanomalie der Haut im Bereich der Möglichkeit liegt, so kann doch in diesen Fällen ein primäres Entstehen in der weichen Hirnhaut nur mit einiger Wahrscheinlichkeit, nicht aber mit Sicherheit behauptet werden. Lubarsch erkennt deshalb nur die Fälle als beweisend für primäres Entstehen einer melanotischen Geschwulst in der Pia an, bei denen die Haut frei von jeglicher Pigmentierung ist, da er, wie oben gesagt, Metastasen auch von solchen scheinbar nicht malignen Pigmentmälern gesehen hat. Den gleichen Standpunkt vertritt auch Hueck und bei Berücksichtigung der zweifellos berechtigten Anschauung dieser Autoren würden dann die in der Literatur niedergelegten

Fälle sicherer primärer melanotischer Blastome auf 15 reduziert werden müssen. Es sind dies die Fälle von Virchow (1859), Sternberg (1902), Stoerck (1904), Hirschberg-Pick (1906), Minelli (1906), Thorel (1907), Boit (1907), Bösch (1912), Hesse (1923), Kiel (1923), Matzdorff (1923), Omodei-Zorini (1923), Schmid (1926), Baumecker (1929), Dieckmann (1930).

In den meisten Fällen sah man makroskopisch eine diffuse Schwarz- bis Braunfärbung der weichen Hirn- und Rückenmarkshäute, teilweise unter Bildung kleiner Pigmentknötchen. Die Pia war dabei in ganzer Ausdehnung verdickt. Ein Eindringen in die nervöse Substanz war jedoch zumeist nicht nachweisbar. Alle Autoren führten die Entstehung der Pigmentgeschwulst auf die physiologischerweise in den Meningen vorkommenden Chromatophoren zurück, die von einer einfachen Vermehrung über pigmentierte oder pigmentfreie Hyperplasie zur diffusen oder umschriebenen Blastombildung führen können. Einige Fälle verdienen wegen bestimmter Besonderheiten hervorgehoben zu werden. Minelli fand eine Pigmentgeschwulst im Zentrum semiovale und bezeichnete sie wegen der Beziehungen zu den Gefäßwänden als melanotisches Peritheliom; er nahm an, daß die Neubildung entweder aus versprengten Teilen der Pia mater oder durch Proliferation der Gefäße und Chromatophoren entstanden ist. Hirschberg und Pick beschrieben ein primäres melanotisches Gewächs des Rückenmarkes, das den ganzen Umfang desselben bis auf einen schmalen Streifen vorn und rechts einnahm; beide Autoren nahmen als Ausgangspunkt der Neubildung die Chromatophoren in der Adventitia der Gefäße an. Zorini fand ein Melanoblastom zwischen Kleinhirn und verlängertem Mark, Stoerck ein solches von der Tela chorioidea ausgehend neben zahlreichen kleinen Knötchen in der Pia; und weiter sah Bösch ein melanotisches Gewächs in der Gegend des Foramen Magendii neben einer multiplen Sklerose. Weiter wäre noch der Fall von Boit zu er-

wähnen, bei dem die Neubildung nicht in der Pia saß, sondern in der Dura spinalis, dessen Zustandekommen Boit durch Keimversprengung von Chromatophoren mit pialem Keimgewebe erklärt. Schmid fand ein Melanom in der grauen Substanz des Rückenmarkes; Baumecker ein solches im linken Scheitellappen neben einzelnen Knoten im rechten Stirn- und Occipitallappen; Dieckmann endlich sah an den verschiedensten Stellen im Großhirn Blastome, besonders stark entwickelt an der medialen Wand des linken Ventrikels und im linken Stirnlappen.

Bei der histologischen Untersuchung fand sich in allen diesen Fällen eine Polymorphie der Pigmentzellen mit perivaskulärer Anordnung, sie zeigten spindelige und sternförmige Gestalt und waren häufig mit Ausläufern versehen, daneben fehlten auch nicht runde und eckige Formen. Diese letzteren waren in den Fällen von Sternberg, Matzdorff u. a. fast ausschließlich vertreten, auch fehlte bei ihnen die perivaskuläre Anordnung. Ribbert hat bereits auf den Formenreichtum der Geschwulstzellen aufmerksam gemacht, und die runde Form als Folgen von Kontraktionszuständen später als Absterbungsvorgänge gedeutet. Matzdorff u. a. Autoren sehen die größten ästigen Gebilde als die reifsten, die runden als Jugendformen der Pigmentzellen an. Boit und Schopper glauben, das Verhalten des histologischen Bildes sowie das diffuse Wachstum und die geringe Neigung zu Metastasen als charakteristisch für das primäre Melanom der Meningen gegenüber dem der Haut und des Auges ansehen zu dürfen.

Am interessantesten sind zweifellos die Fälle, bei denen neben dem Melanoblastom der Meningen eine gleichzeitige Pigmentierung der Haut besteht, und die damit den Übergang bilden zu jenen Fällen, bei denen neben der Pigmentierung von Haut und Meningen noch Entwicklungsstörungen und Anomalien des zentralen Nervensystems im Vordergrund stehen. — Am ausgeprägtesten ist dies in der Roki-

tansky schen Beobachtung der Fall, die Virchow in seinem Geschwulstwerk zitiert hat. Die 14jährige Kranke hatte neben der Melanose der Hirnhaut ein riesengroßes Pigmentmal in der Haut. Auch in den Fällen von Esser, Schopper, Lindbom (Dura spinalis) und Lua fanden sich neben einer teils diffusen, teils umschriebenen Pigmentblastombildung der Pia cerebrospinalis zahlreiche Pigmentmäler in der Haut. Alle Autoren betonen aber ausdrücklich, daß niemals eine maligne Entartung solcher Naevi nachzuweisen war. Lua nimmt für seinen Fall an, daß das Blastom aus einer kongenitalen Anomalie hervorgegangen ist, während andere Autoren von einer gleichzeitigen Entartung des chromatophorenhaltigen Systems der Haut und der Meningen sprechen, in Anlehnung an die von Weidenreich aufgestellte Theorie der kutanen und peri- bzw. epineuralen Pigmenthülle des Menschen. Im gleichen Sinne äußern sich auch Boit, Schopper, Thorel und Pol. Diese Autoren sprechen bei den Fällen von Pigmentblastomen lediglich der Meningen dementsprechend von einer Entartung des Chromatophoren Systemes des zentralen Nervensystems und führen diese Reihe unter Hinzuziehung der Fälle von Grahl, Oberndorfer und Berblinger weiter. Weimann hat diese drei letztgenannten Fälle mit einem Fall von Maclachlan zusammengefaßt unter „Entwicklungsstörungen des zentralen Nervensystems, die mit abnormer melanotischer Pigmentierung und Geschwulstbildung" einhergehen. Bei näherer Betrachtung bieten die Fälle in der Tat vieles Gemeinschaftliches. Es handelt sich um ein neugeborenes, ein zwei und ein acht Monate altes Kind, und es fanden sich neben ausgedehnten Pigmentmälern der Haut eine diffuse Melanose der Meningen, sowie Mißbildungen im Gehirn (Kleinhirnrinde, Endothelion des Kleinhirns und Hydrocephalus, Giom der Brücke, Neurofibromatose der Hautnerven). Grahl faßt seinen Fall als gleichzeitige Mißbildung des Pigmentsystemes von Haut und Nervensystem auf.

Oberndorfer spricht in seinem Fall von kontemporären Veränderungen aus frühester Embryonalzeit. Die melanotischen Zellen im Gehirn leiten beide vom Neuroepithel ab. Berblinger führt seine Befunde in überzeugender Weise auf koordinierte, kontemporäre Entwicklungsstörungen des Ektoderms zurück, die einerseits zu Geschwulstbildung geführt haben, während sich andererseits mangelhaft differenzierte Zellen, die noch die Fähigkeit zur Pigmentbildung besitzen sollen (Neuroepithelien), im Gehirn erhalten haben. Eine Beziehung zu den Chromatophoren der Pia lehnt Berblinger in seinem Falle ab; auch in den beiden anderen Fällen darf ein Entstehen aus diesen ausgeschlossen werden, weil, wie oben gesagt, die Pigmentzellen sich erst vom 6. Lebensjahre ab finden. Immerhin scheint es meines Erachtens einmal wegen der bestehenden Pigmentanomalien der Haut und zum anderen wegen der Mißbildungen im Zentralnervensystem nicht für angängig, diese Fälle zu den primären Blastomen der Meningen hinzuzurechnen, wie es von einigen Autoren geschieht. Handelt es sich doch hier in erster Linie um Entwicklungsstörungen des Ektoderms. Man kann in dieser Beziehung nicht vorsichtig genug sein und muß unbedingt Pol und Weimann zustimmen, wenn sie für ihre Fälle, bei denen es sich ja auch um eine gleichzeitige starke Pigmentierung der Haut und der Meningen handelt, die Entstehung der pialen Melanose als sekundäre Bildungen offen lassen, trotzdem gewiß vieles für die Annahme einer doppelten, beiderorts primären Geschwulstbildung spricht eben im Hinblick auf die Tatsache einer angeborenen Anomalie im pigmentführenden Gewebe. Fälle sicherer primärer Melanome der weichen Hirn- und Rückenmarkshaut sind demnach als größte Seltenheit anzusehen und eine jede solche Beobachtung rechtfertigt zweifellos ihre Veröffentlichung.

Wir bekamen im pathologischen Institut des städtischen Krankenhauses zu Stettin einen solchen Fall zur Sektion, dessen klinische Daten kurz zusammengefaßt sich folgender-

maßen darstellen: Ein 31jähriger Landwirt wird am 10. 7. 24 in besinnungslosem Zustande aufgefunden und ins Krankenhaus eingeliefert. Erst nach Stunden kommt er wieder zu sich. Es besteht eine ausgesprochene retrograde Amnesie. Die Familienanamnese ergibt nichts Besonderes. Infectio Veneria negiert. Patient war angeblich vor dem Kriege stets gesund; 1914 Kopfschuß, Granatsplitter am Hinterkopf; operative Entfernung des Geschosses, glatte Heilung nach ¾ Jahr. 1917 deswegen aus dem Heeresdienst entlassen. Seitdem immer gesund und beschwerdefrei. Ende Juni 1924 traten in der Narbe Kopfschmerzen auf, die über das Gesicht aus strahlten; seit der Zeit leidet der Patient häufig an Kopfschmerzen und Schwindelgefühl, ferner bemerkt er eine Abnahme des Sehvermögens. Am 9. 7. trat ein 25 Minuten dauernder Krampfanfall mit Bewußtseinsstörung auf. Solche Krampfanfälle wurden auch später noch beobachtet, die einmal auf der linken Kopfseite, ein anderes Mal auf der rechten Seite begannen und stets von längerer Bewußtseinsstörung gefolgt waren. Der Untersuchungsbefund zeigt einen kräftigen Mann in gutem Ernährungszustand, die sichtbaren Schleimhäute waren gut durchblutet. Die inneren Organe ohne krankhaften Befund. Pupillenreaktion auf Licht und Konvergenz erhalten, Kernig positiv, Bauchdeckenreflexe erhalten, Patellar-Reflexe gesteigert, ausgesprochene Stauungspapillen beiderseits, keine Lähmungen. Lumbalpunktion ergab einen Druck von über 500 mm Wasser. Liquor ist klar, durch Hirnpunktion wird doppelseitiger Hydrocephalus festgestellt. Die klinische Diagnose lautete: Tumor cerebri ohne genauere Lokalisation. Wegen des Hirndruckes und der Gefährdung des Visus wird zur entlastenden Operation (Balkenstich) geraten. Dieser wird am 7. 8. ohne den gewünschten Erfolg aufgeführt, am 8. 8. 24 exitus letalis.

Sektionsprotokoll Nr. 414/24 (Prosektor Dr. Meyer). 1,70 m lange, 60 kg schwere männliche Leiche in mittlerem Ernährungszustand mit kräftigem Knochengerüst. Über der

Protuberantia externa findet sich eine horizontal verlaufende 6 cm lange alte Narbe. Das Schädeldach ist symmetrisch gewölbt. Das äußere Periost ist im Bereich der Narbe leicht verdickt. Im Schläfenbein und den Scheitelbeinen finden sich eine größere Anzahl ziemlich frischer Punktionsstellen. Im linken Scheitelbein eine ziemlich frische, längsovale, 1,5 : 1 cm große Trepanationsstelle im Schädeldach. Das Schädeldach läßt sich leicht von der Dura lösen. Die Dura ist gespannt, im Sinus longitudinalis einige Tropfen flüssiges Blut. Die Gefäße der Dura sind mäßig stark gefüllt; an der inneren Fläche der Dura mehrere frische Auflagerungen von flüssigem und geronnenem Blut. An der Tabula interna des Schädeldaches keine Veränderungen, keine Zeichen stattgehabter Verletzungen. Die weichen Häute zeigen eine bräunliche bis braunschwarze Verfärbung, die besonders stark ist, in der medianen Fläche der Großhirnhemisphären vom Stirnhirn beginnend bis zur Grenze von Scheitel- und Hinterhauptlappen. Die weichen Häute des Kleinhirns zeigen eine gleich starke Verfärbung, eine geringere findet sich in den unteren und seitlichen Partien des Stirn-, Schläfen- und Scheitelhirnes, während sie an der Basis nur noch in Spuren vorhanden ist; dabei ist die Pia allenthalben verdickt. Es findet sich aber nirgends ein umschriebener Tumor. Die bräunliche Verfärbung zeigt eine netzartige und punktförmige Zeichnung. Die Seitenventrikel sind erweitert und enthalten mäßig reichlich flüssiges und geronnenes Blut. Ihr Ependym ist leicht bräunlich gefärbt. An der Grenze von Stirn- und Scheitelhirn findet sich ein bohnengroßer Defekt der Hirnsubstanz, der sich röhrenförmig zur hinteren Windung des Balkens verfolgen läßt und auf den Balkenstich zurückzuführen ist. Die Hirnsubstanz ist von normaler Konsistenz, mäßigem Blut- und etwas erhöhtem Saftgehalt. Sonst sind am Gehirn keine Veränderungen nachzuweisen. Die weichen Häute des Rückenmarkes zeigen an einzelnen Stellen ebenfalls eine leichte bräunliche punktförmige Färbung, die aber

erheblich geringer ist als die der weichen Hirnhäute. Rückenmarkssubstanz und Dura ohne Befund. Der übrige Sektionsbefund ist für die vorliegende Frage unwesentlich. Die Untersuchungen der Haut und der Augen, die mit besonderer Sorgfalt vorgenommen werden, ergeben keine melanotischen Pigmentierungen, auch sind nirgends Narben nachzuweisen. Sektionsdiagnose: Alte Narbe im Bereich des Hinterhauptes. Zahlreiche frische Punktionsstellen im Schädeldach. Frische Trepanationswunde im Schädeldach (Status nach Ventrikel-Punktion!). Frisches Blut im Subduralraum. Chronische Leptomeningitis mit ausgedehnter Pigmentierung der weichen Häute (Melanose! Reste alter Blutungen?). Hydrocephalus internus mit brauner Pigmentation des Ependyms. Anämie und Ödem des Gehirns. Hyperämie der Brust- und Bauchorgane. Mäßiges Emphysem beider Lungen. Frische Ecchymosen unter dem Endocard des linken Ventrikels.

Mikroskopische Untersuchung: Zur mikroskopischen Untersuchung wurden Stücke aus allen Teilen des Großhirnes, des Kleinhirnes sowie des Rückenmarkes teils gefriergeschnitten, teils im Paraffin eingebettet und vorerst nur mit den gewöhnlichen Färbemethoden behandelt. Es zeigte sich bei allen Schnitten durch das Gehirn bei schwacher Vergrößerung (Zeiß Okular 1, Objektiv aa, Abb. I) zunächst, daß die Pia in ihrer ganzen Ausdehnung durch reichliche Einlagerung von Bindegewebe verdickt ist. Die Außenlamelle ist noch erkennbar und mit einem einschichtigen niedrigen Epithel bekleidet. Die Pia ist bis zu ihrer Oberfläche von dunkel gefärbten Zellenmasen durchsetzt, die sich teils in strangförmigen Zügen, teils in Haufen anordnen. Die Gefäße sind stellenweise reichlich mit Blut gefüllt. Im Gewebe selbst finden sich ebenfalls reichlich Extravasate von Erythrocyten. An einzelnen Stellen kann man eine konzentrische Anordnung der oben erwähnten Zellen um die Gefäße beobachten. Dort wo sich die Pia zwischen die Furchen in die Tiefe senkt, sind ebenfalls die schwarzen Zellenmassen zu

sehen. In der Rinde des Gehirns, besonders stark in der Kleinhirnrinde, liegen dort, wo die von der Pia ausgehenden Blutgefäße in das Gehirn eindringen, um sie herum starke Zellensammlungen von schwarzer bis hellbrauner Färbung. (Abb. II.) Bei starker Vergrößerung (Zeiß Okular 4, Objektiv dd) sieht man, daß die oben erwähnten Zellenmassen aus verschieden geformten Elementen bestehen. Vorwiegend finden sich runde Zellen mit großem Kern und breitem Protoplasmasaum, daneben finden sich aber auch reichlich ovale, spindelige und sternförmige Zellen, zum Teil mit deutlichen Ausläufern. Alle erwähnten Zellen sind mit einem braunschwarzen Pigment beladen. Die Verteilung des Pigmentes ist verschieden, größtenteils liegt dasselbe grobschollig im Protoplasma verteilt, aber auch feinförmig. Die Ausläufer der Zellen zeigen durchweg feine Pigmentkörner. Die Stärke der Pigmentierung ist in den einzelnen Zellen sehr verschieden. Neben tiefschwarz pigmentierten Zellen finden sich alle Übergänge bis zur kaum sichtbaren Verfärbung. Es liegt auch im Gewebe extrazelluläres freies Pigment. Die Ansammlung der Pigmentzellen im ganzen ist in den untersuchten Schnitten im allgemeinen gleichmäßig. Die Gefäße sind überall von Pigmentzellenmänteln verschiedener Dicke umgeben. In der Hirnrinde ordnen sich die Pigmentzellen fast stets konzentrisch so um die Gefäße herum, daß dazwischen kein Raum mehr für Hirnsubstanz bleibt. An den zentral gelegenen Gefäßen selbst fallen irgendwelche Besonderheiten nicht auf (Abb. III). Vereinzelt findet man nun aber auch kleinste Gruppen von Zellen, die sich in Unabhängigkeit von Gefäßen in einer größeren Entfernung von ihnen lagern, so daß noch nervöses Gewebe zwischen ihnen und den Gefäßen ist. Es sind dies Gruppen von höchstens 2 bis 4 Zellen. Im Kleinhirn sind die Rindenherde besonders reichlich und reichen ziemlich weit in die Tiefe bis in die Körnerschicht hinein.

Der gleiche Befund wie im Gehirn wird auch am Rückenmark erhoben, allerdings mit dem Unterschied, daß sich hier

meistens nur eine dünne Schicht von Pigmentzellen in der kaum verdickten Pia spinalis findet. Der morphologische Charakter der Zellelemente ist der gleiche wie der oben beschriebene: doch ist die Pigmentierung selbst erheblich geringer als im Gehirn. Ein Eindringen in die Rückenmarkssubstanz ist nur ganz vereinzelt nachzuweisen. Desgleichen ist eine Umhüllung der Wurzeln der Nerven und der Gefäße nicht vorhanden.

Zur Untersuchung des Pigmentes wurden frische Schnittpräparate benutzt. Bei Behandlung derselben mit Ferrocyankalium-Salzsäure nimmt das Pigment keine blaue Färbung an; es erweist sich also als eisenfrei. Die Färbung der Schnitte mit Sudan 3 ergibt keine Rotfärbung; das Pigment war also nicht fetthaltig. Es konnten somit ausgeschieden werden Lipofuscin und Hämosiderin. Nach Zusatz von konzentrierter Schwefelsäure und Kalilauge blieb das Pigment unverändert; somit konnte auch Hämatoidin differential-diagnostisch ausgeschieden werden. Es blieb als einziges Pigment das Melanin übrig. Durch Zusatz von Wasserstoffsuperoxyd und konzentrierter Salpetersäure wurde das Pigment ausgebleicht und zerstört; damit erwies sich das Pigment nach seinem mikrochemischen Verhalten einwandfrei als Melanin (Hueck). Nach dem histologischen Befund handelt es sich also nicht, wie gemäß der makroskopischen Diagnose angenommen war, um eine chronische Leptomeningitis, sondern um eine diffuse melanotische Neubildung in der weichen Hirn- und Rückenmarkshaut mit vereinzeltem Eindringen in die nervöse Substanz. Da die genaue Nachforschung von Haut und Augen ergab, daß primäre Melanombildungen nicht vorlagen, muß der Fall als ein primäres Melanoblastom der Pia angesehen werden. Den Ausgangspunkt bilden auch in diesem Falle die Chromatophoren in der Pia und in der Adventitia der Gefäße. Das histologische Bild zeigt keine weiteren Besonderheiten, so daß es sich erübrigt, Vergleiche mit den zitierten Fällen anzustellen; es ist

auch schon das Wesentliche darüber vorher gesagt worden; neue Gesichtspunkte zu der Frage der primären Melanoblastome der Meningen ergeben sich aber nicht aus dem eben beschriebenen Fall. Dagegen verdient die Frage, ob es sich hier um ein wirkliches diffuses Blastom oder um eine Hyperplasie der Pigmentzellen handelt, einer kurzen Erörterung. Zweifellos haben wir es hier nicht mit einem rasch wachsenden gewöhnlichen Sarkom zu tun, dagegen sprechen einmal das histologische Bild, sodann aber auch die klinischen Daten, die auf ein langsames Entstehen während langer Jahre hinweisen.

Dasselbe zeigen auch die angeführten Fälle: nur ganz vereinzelt ist ein destruierendes Wachstum mit Zerstörung nervöser Substanz anzutreffen. In den weitaus meisten Fällen beschränkte sich das Neoplasma auf die Umgebung der Gefäße und drang nur mit diesen in die Tiefe ein, wobei makroskopisch kaum Veränderungen erkennbar waren. In einigen Fällen ist es zu Blastombildungen gekommen, zum Teil mit Zerstörung nervösen Gewebes. Im ganzen betrachtet, haben wir es also mit Veränderungen zu tun, die auf das Bindegewebe der Gefäße beschränkt bleiben. Erst bei stärkster Infiltration um die Gefäße findet vereinzelt ein Eindringen in nervöses Gewebe statt. Es ist schwer zu sagen, wo die Grenze ist zwischen einer hyperplastischen Bildung und echtem Blastom. Es hat deshalb die Ansicht Baumeckers viel für sich, daß die Geschwulstzellen nicht verschleppt werden, sondern daß die melanotischen Pigmentzellen an Ort und Stelle entstehen, und daß auf einen unbekannten Reiz neue Zellen gebildet werden vom Charakter des Tumors. Gegenüber den Bedenken, die dieser Ansicht entgegen geäußert sind, muß jedenfalls betont werden, daß es sich bei der Mehrzahl der Melanocytoblastome der Meningen (sowohl makroskopisch wie mikroskopisch) um eine Bildung handelt, die sich von echten Blastomen wie z. B. der diffusen Carzinose der Meningen usw. erheblich unterscheidet. Im ganzen be-

trachtet bleibt bei den Melanomen die Veränderung auf das Bindegewebe der Gefäße beschränkt. Vorwiegend ist die gutartige Hyperplasie zu finden, die es in einzelnen Fällen zur Bildung von Pigmentflecken (Naevi!) kommen läßt. Nur ganz vereinzelt zeigen die Pigmentflecken ein Wachstum, das als echtes Blastom angesprochen werden muß.

Wir möchten für den beschriebenen Fall eine Systemerkrankung annehmen, die an der Grenze zwischen gutartiger funktioneller Hyperplasie und echter Blastombildung liegt. Damit ordnet sich auch unser Fall mühelos der oben zitierten Reihe ein, in der sich ja alle Übergänge von einfacher pigmentierter und pigmentfreier Hyperplasie bis zur diffusen und umschriebenen Blastombildung finden. In diesem Zusammenhang gewinnt für unseren Fall die Frage Bedeutung, welcher Einfluß dem 10 Jahre vor dem Beginn der Erkrankung erlittenen Trauma zuzumessen ist. Eine praktische Bedeutung hat diese Frage nicht gewonnen, da Versorgungsansprüche nicht gestelt sind. Nimmt man aber, wie oben gesagt, eine langsame Entwicklung des bei der Sektion gefundenen Zustandes an, so muß man gerechterweise, zumal bei dem Mangel an positivem Wissen über diese Frage. eine gewisse Beeinflussung durch das Trauma zugeben und somit zugunsten etwaiger Antragsteller entscheiden.

Von allen Autoren wird auf die relative Gutartigkeit der Melanoblastome der Meningen hingewiesen, die als Charakteristikum derselben angesehen wird, im Gegensatz zu den äußerst bösartigen Melanomen der Haut und des Auges. Eine Erklärung für diese Tatsache wird nicht gegeben, meistens begnügen sich die Autoren mit einem Hinweis; andere wieder neigen dazu, sie als eine Eigenschaft des Ortes anzusehen. so auch Matzdorff, der diese Erscheinung in Zusammenhang bringt mit der diffusen Ausbreitung dieser Blastome überhaupt und darin kein Charakteristikum für die primären Melanome des Zentralnervensystems sieht, da man Ähnliches auch bei anderen primären oder metastatischen Blastomen der

Hirn- und Rückenmarkshäute gefunden hat. Nach dem oben Gesagten dürfte auch die relative Gutartigkeit der Melanome der Meningen erklärlich sein. — Am Schlusse verdient die viel umstrittene Frage noch angeschnitten zu werden, welcher Art die Pigmentgeschwülste eigentlich sind, wo sie sich herleiten und welcher Art Gewächse die in Rede stehenden Blastome zuzurechnen sind. Sind es mesodermale oder sind es ektodermale Gewächse? Eine Einigung über diese Frage ist bislang nicht erzielt worden. Ein Teil der Autoren leitet die Pigmentzellen vom Bindegewebe bzw. den Gefäßendothelien ab, wobei allerdings die Erklärung der Polymorphie der Zellen Schwierigkeiten macht. Andere Autoren, besonders Berblinger, treten für die epitheliale Genese der Zellen ein, die in der Haut durch „Abtropfungsvorgänge“ in die tieferen Epidermis-Schichten gelangen. Ribbert schließlich hält die Chromatophoren für eine spezifische Zellart, die zwar bindegewebiger Natur sind, aber diesem gegenüber als eigenartige Elemente gekennzeichnet sind. Sie sind Abkömmlinge des mittleren Keimblattes.

Pick und Boit betonen, daß vom embryogenetischen Standpunkte aus die Haut, die Chororidea des Auges, sowie die Leptomeninx des zentralen Nervensystemes eine kontinuierliche, sozusagen subektodermale Schicht darstellen. und daß somit die Chromatophoren in den drei genannten Geweben als gleichwertig anzusprechen sind.

Hueck hat nun versucht, diese verschiedenen Ansichten in der Weise zu vereinen, daß er von einem Ektodermesenchym und einer dentritisch verzweigten Urzelle ausgeht. Die scharfe Trennung nach Keimblätter in ektodermales Epithel (Epidermis) und messodermales Bindegewebe (Korium) ist nicht ganz richtig, insofern als zunächst das Bindegewebe keinem speziellen Keimblatt entstammt, sondern als kernloses protoplasmatisches Syncytium zwischen den Epidermislagern der Keimblätter liegt, in das dann die Kerne von den angrenzenden epithelialen Keimblättern gleiten. Als „Ur-

form" der Epithel- und Bindegewebzelle erscheint also die mit Ausläufern versehene und verzweigte Dendritenzelle. Durch weitere Differenzierungsvorgänge bilden sich aus dieser Urform auf der einen Seite die Epithelien der Epidermis, auf der anderen das Bindegewebe des Koriums, während als drittes Produkt die Zellen des Pigmentsystemes in ihrer Urform noch am meisten an das embryonale syncytiale Muttergewebe erinnern, die in ihrem morphologischen Aussehen eben den Chromatophoren entsprechen. H u e c k vertritt die Ansicht, daß die Möglichkeit einer Pigmentbildung sowohl der Epidermis-Zellen wie auch der Bindegewebszellen besteht, da sie sich beide von der dentritisch verzweigten Urzelle, der eigentlichen Pigmentbildnerin ableiten. Mit diesem Standpunkt sucht H. also die scharfen Gegensätze der Herkunft der Chromatophoren zu überbrücken, indem er sie, wie auch die Bildung des Pigmentes auf eine Urzelle zurückführt. Es folgt nun weiter aus der H.schen Theorie, daß sich nur dort, wo Ektodermesenchym vorhanden ist, primäre Melanoblastome entstehen können, also in der Haut, dem Auge und den Meningen. Bei einem Sitz in anderen Organen jedoch wird man eine Keimversprengung vielleicht auch Entwicklungsstörungen zur Erklärung heranziehen müssen. Wir möchten auch für unseren Fall der H u e c k schen Anschauung folgen und ihn als ein primäres Melanom der weichen Hirnhäute ansehen, das seinen Ausgang eben in den sich von den Urzellen des Ektodermesenchymgewebes ableitenden Chromatophoren hat.

Was nun weiter die Benennung der Pigmentgeschwulst betrifft, so muß man den von L u b a r s c h geprägten Namen „Melanocytoblastom" so lange als den treffendsten annehmen, als nicht die Herkunft und Natur der Zellen in allseitig anerkannter Weise einwandfrei geklärt ist; vermeidet doch dieser Name jedes Eingehen auf eine besondere Gewebsart und läßt die Frage offen, ob es sich um Sarkome oder Carcinome handelt. Schließlich noch einige Bemerkungen über

die Frage der Alters- und Geschlechtsverteilung. In den 16 sicheren Fällen (den eigenen mitgerechnet) ist die Beteiligung des männlichen Geschlechtes überwiegend, besonders in den mittleren Jahren. Ob daraus ein wesentlicher Umstand hergeleitet werden kann, mag dahingestellt bleiben.

Zum Schlusse möchte ich mir erlauben, Herrn Prosektor Dr. Meyer für die Überlassung der Arbeit und die mannigfachen Hinweise während der Anfertigung derselben meinen verbindlichsten Dank auszusprechen.

Zusammenfassung.

Es handelt sich um einen Fall von primärer Melanose der weichen Hirn- und Rückenmarkshäute, die ohne Bildung eines gröberen Tumors das ganze Meningealsystem ergriffen hat, deren Herkunft von den in der Pia vorhandenen Chromatophoren hergeleitet wird und einen Grenzfall bildet zwischen gutartiger Hyperplasie und echter Tumorbildung.

Literaturverzeichnis.

1. *Aschoff*, Pathologische Anatomie, 1. u. 2. Bd. 6. Aufl. 1923.
2. *Baumecker*, Frankf. Zeitschr. f. Path. Bd. 37. 1929.
3. *Berblinger*, Virch. Arch. Bd. 219. 1915.
4. *Boesch*, Zentralblatt f. innere Medizin, Bd. 37. 1912.
5. *Boit*, Frankfurter Zeitschrift f. Pathologie, Bd. 1. 1907.
6. *Borst*, Die Lehre von den Geschwülsten. 1. Aufl. 1902.
7. — in Aschoffs Lehrbuch. 6. Aufl. 1923.
8. *Broniatowski*, Inaug.-Diss., Zürich 1911. Ref. im Centralblatt der experimentellen Medizin. 1912.
9. *Dobbertin*, zit. bei Lubarsch.
10. *Dieckmann*, Virch. Arch., Bd. 275. 1930.
11. *Ernst*, in Aschoffs Lehrbuch.
12. *Esser*, Deutsche Zeitschrift f. Nervenheilkunde, Bd. 32. 1907.
13. *Grahl*, Beiträge zur pathologischen Anatom. u. zur allg. Anatom., Bd. 39. 1906.
14. *Hesse*, Beiträge zur patholog. Anatom. u. zur allg. Anatom., Bd. 71. 1923.
15. *Hirschberg*, Virch. Arch., Bd. 186. 1906.
16. *Hueck*, Beiträge zur pathol. Anatom. u. zur allgem. Anatom., Bd. 54. 1912.
17. — Handbuch der allg. Path. v. Krehl-Marchand, Bd. 3, 2. Abt.
18. *Kaufmann*, Lehrbuch der spez. pathol. Anatom. 7./8. Aufl. 1922.
19. *Kiel*, Centralblatt f. allg. Pathologie u. pathol. Anatom., Bd. 33. 1923, Nr. 15.
20. *Katsurada*, Beiträge zur path. Anatom. u. zur allg. Anatom., Bd. 32. 1902.
21. *Köllicker*, Gewebelehre, 2. Bd., 6. Aufl. 1896.
22. *Lindbom*, zit. nach Schopper.
23. *Lua*, Referat im Centralblatt f. allg. Pathol. u. path. Anatom., Bd. 1904, Nr. 25.
24. *Lubarsch*, Medizinische Klinik. 1920, Nr. 8.
25. *Maizdorff*, Zeitschrift f. die ges. Neurologie u. Psychiatrie, Bd. 80. H. 3. 4. 1923.

26. *Minelli,* Virch. Arch., Bd. 183. 1906.
27. *Mohnike,* Virch. Arch., Bd. 16. 1859.
28. *Oberndorfer,* Sitzungsbericht. Münch. med. Wochenschrift. 1903. Heft 28.
29. — Lubarsch-Ostertag, Ergebnisse der allg. Path., Bd. 12. 1908.
30. *Obersteiner,* Anleitung zum Studium des Baues der nervösen Zentralorgane. 1912.
31. *Orth,* Berl. klin. Wochenschrift. 1906, Nr. 26.
32. *Pick,* Berl. klin. Wochenschrift. 1906, Nr. 26.
33. *Pol,* Beiträge zur path. Anat. u. zur allg. Anat. Suppl. 7. 1905.
34. *Ribbert,* Beitr. z. path. Anat. u. zur allg. Path., Bd. 21. 1897.
35. — Allg. Path. u. path. Anatom. Aufl. 1908.
36. — Geschwulstlehre. 1904.
37. *Rokitansky,* zit. nach Virchow.
38. *Schopper,* Frankf. Zeitschrift f. Pathol., Bd. 13. 1913.
39. *Schmid,* Frankf. Zeitschrift f. Pathol., Bd. 33. 1926.
40. *Sternberg,* zit. nach Schopper u. Verhandl. der deutsch. path. Gesellschaft. 1902.
41. *Stoerck,* Wiener klin. Wochenschrift 1904, Heft Nr. 7.
42. *Thorel,* Münch. med. Wochenschrift 1907, Heft Nr. 15.
43. *Valentin,* zit. nach Virchow.
44. *Virchow,* Virchows Archiv Br. 16. 1859.
45. — Die krankhaften Geschwülste 1864/65.
46. *Weimann,* Zeitschrift f. die gesamte Neurologie u. Psychiatrie. Bd. 85. 1923, H. 4/5.
47. *Zorini,* Virch. Arch., Bed. 250, H. 3. 1924.

Lebenslauf.

Ich, Walter Emil Oskar Streblow, bin am 12. August 1902 in Stettin geboren. Die Reifeprüfung bestand ich im Februar 1920 am Schiller-Realgymnasium in Stettin. Im S.S. 1922 machte ich mein Physikum in Greifswald und bestand hier auch mein Staatsexamen im S.S. 1925; inzwischen war ich je ein Semester in München und Marburg. Durch eine längere Krankheit mußte ich mein praktisches Jahr bis 1927 unterbrechen. 1928 bekam ich meine Approbation. Seit Oktober 1928 bin ich als Assistenzarzt bei der Lungenfürsorge des Kreises Randow tätig. Allen meinen verehrten Lehrern sage ich an dieser Stelle meinen aufrichtigsten Dank.

Walter Streblow.

Tafel I.

Tafel II.

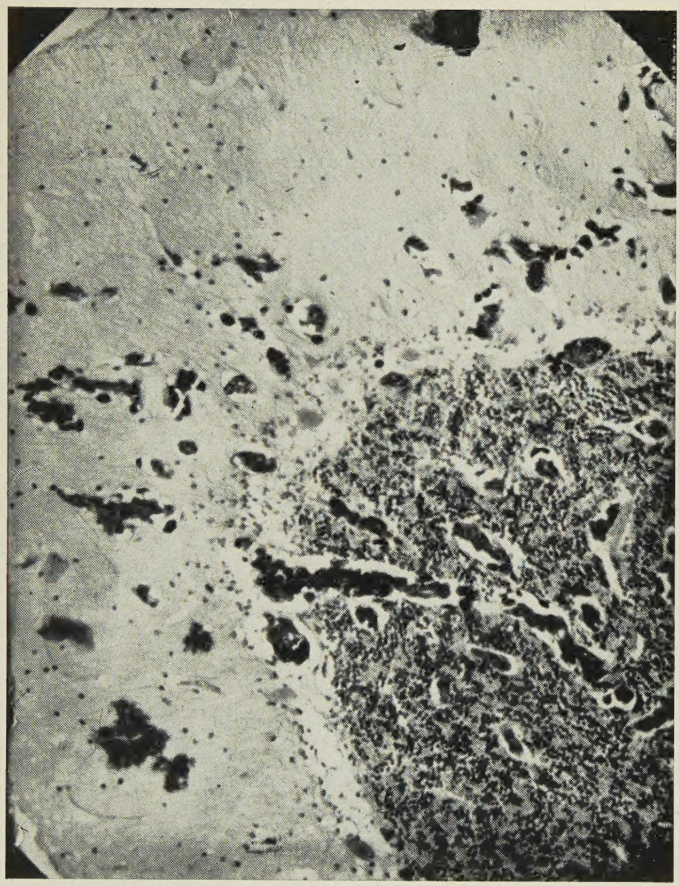

Tafel III.